

تەۋەرىك لە سەر نەخۇشپەكانى گۇورچىلە –Nephrotic disease

بەشى ھەوتەم

گۇلاڭە پىشەدەرى

Qualified Nurse



پىرست

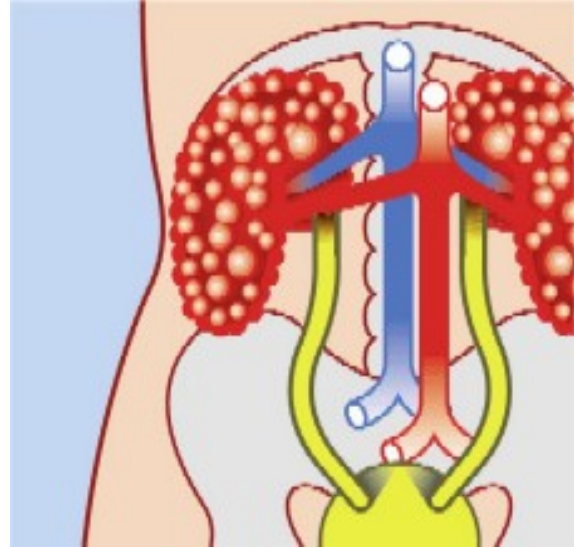
- 1- گۇورچىلەكانت زۇر گرنىن بۇ ژيان
- 2- گۇورچىلەكانت چۇن كار ئە كەن؟
- 3- تويۇنەۋە و لىكۆلپنەۋە لە بارەى گۇورچىلەكان
- 4- گۇورچىلەكان و بەرز بوونى پەستانى خوین- Hypertension
- 5- گۇورچىلەكان و نەخۇشى شەكرەى خوین- Diabetes
- 6- گۇورچىلەكان، نەخۇشى گۇورچىلەكان و توواناى زاوئى- Fertility
- 7- كىشەى وىراسى بلۆقەكان-كىسەكانى گۇورچىلە - Genetic Kidney Cysts
- 8- بەردى گۇورچىلە- Kidney Stone
- 9- التهاب-ى پىگای مىز- Cystitis Inflammation&Urethritis Inflammation
- 10- التهابى بەشى پالۆگەى(فىلتەرى) گۇورچىلە- Glomerulonephritis
- 11- غودەى گۇورچىلە- Kidney tumor
- 12- كەمتر كاركردنى درىژخاينى گۇورچىلە- Chronic Renal failure of kidney failure
- 13- پالۆتنى خوین- Dyalese
- 14- گۇپىنى گۇورچىلە- Kidney Transplantation
- 15- سەرچاۋەكان

بەشى ھەوتەم

Genetic Kidney Cysts or Polycystic kidney disease (PKD)/Syndrome

نەخۇشى وىراسى بلۆقەكان يان كىسەكانى وىراسى نەخۇشى گۇورچىلەكان، نەخۇشپەكە كە زۇر لە خەلكان تووشى دەبن. ھەندىك نەخۇشى وىراسى ترى گۇورچىلە ھەن بەلام لىرەدا تەنبا باس لە ئەو كىسانە/بلۆقانە دەكەين.

ئىمە باس لە بلۇق/كىسە جۇراوجۆرەكانى گوجىلە دەكەين و گواستنه وەيان(ویراسى)، لىردا بە تايبەتى باس لە جۆرى تايپەيى دەكەيان (لە كەسەكانى نزيكى مرؤف ئىيدابىت)



كىسەكان/بلۇقەكانى Kidney Cysts گورچىلەكان چىن؟

Cysts كىسەيەك /بەتالاييەكە كە لە ئاوى لەش پردەبىت، كە نابىت لە ئەو شوپنە بىت يان جىگای لە ئەو شوپنە نيە.

ھەندىك كەس يەك يان چەند دانەيەك كىسە/بلۇقيان ھەيە لە گورچىلەكانياندا كە ئەوانە بىزيانن و دوواكىشە درووست ناكە ن.

مرؤف باس لە kidney Cysts كاتىك دەكات كە پىژەي كىسەكان زۆر بن.

كىسەكان چۆن درووست دەبن؟

ئەوانە درووست دەبن لە ئاكامى بلۇقدان يان ئاوسانى ئەو بۆرپيانەي ناو Nephron كە ئەو بەشى بنەرەتى گورچىلەيە و ئەو بۆرپيانە پىيان ئەلین: Proximale tubulus, Lis van Henle, Distale tubulus ، كە دەرەنجامى ئەو ئاوسان يان بلۇق دانە بۆشاييەك درووست دەبىت.

ئەو بۆشاييە بەرەبەرە دەبىت بە نەرمكەي ئاسايى گورچىلە واتا دەبىت بە كىسە. ئەو گورچىلانەي كە تووشى كىسەكان بوون بارستيان(ئەندازەيان) گەورەترە لە گورچىلەي ئاسايى.

نیشانەکان – Symptoms

بەناوبانگترینیان **Familiar kidney cysts = بلۆقەکان-کیسەکانی گورچیلە** کە ھەر بە تایفەیی تێیاندايە ، بە شێوھەکی گشتی ماوھەکی دوور و درێژ بە بئ نیشانە ن و کەمیان پێوھدیارە. ئەگەر نیشانەکانیش دەرکەون ئەوھ لە تەمەنی سەرۆوھ دەرەدەکەوئیت (دوای 40 سالی). درووستبوونی کیسەکان لە سەرەخۆیە و پڕۆسەییەکە کە ماوھەکی پێ دەچئیت. ناخۆشترین کێشە و ئازار کاتیک دەستپێدەکات کە بەشیکێ گەورە لە گورچیلە تووش بووبئیت.

ئەگەری نیشانەکان = Symptomen

نیشانەکان لە سەرەتادا:

- بەرزی پاستانی خوین
- ئازار لە دەورووبەری گورچیلەدا کە تاي لە گەلدا بئیت یان بئ تا بئیت
- لەدسەتدانی خوین لە گەل میزدا

نیشانەکان لە دوواقۆناغدا

- سستکاری گورچیلەکان Kidney/ renal failure

جۆریکی زۆر نایاب (کەم دەبیندئیت) لە کیسەکانی گورچیلە کیستی **Medullaire cysteuze degeneration**

ئەو کیسانە لە تەمەنی زۆر لاویدا دیار دەکەون و زیاتر لە منالانی بچووکیدان. ئەم جۆرە کیسانە زۆر ئاستەنگن و سەخت ترن لە ئەو جۆرە کە لە گەوران دا ھەیە. بئجگە ئە وەش ئەوانە لە ھەندیک کۆئەندانی تریش "گۆرانکاری زیانمەند" دەرووست دەکەن. لە تەمەنی زۆر گەنجیشدا گورچیلە تووشی سستکاری دەبئیت کە ناچار بئووست دەکات کاری گورچیلەکە وەرئبگێردئیت کە چارەسەری بە گورچیلە دەستکرد Dialyse و یان گۆرینی گورچیلە خۆی ھەیە. جۆریکی نایابی تری کیسە گورچیلەکان لە منالانی ساوا دا کە پئی ئەئین: **Infantiele kidneycysts** ، ئەم جۆرە زۆر زیانمەندە و کۆچی دوای پێوھە.

شێوھ و چۆنییەتی گواستنەوھ = ویراسی

نەخۆشییەکانی ویراسی، دەرەنجامی گۆرانکاری لە بۆ ماوھ (میرات) Gene ، ھەلگری مادە ویراسین. لە جۆری نەخۆشییەکانی ویراسی بەدەستەلات-خۆسەپئینەر (Dominant) ، منالەکە نەخۆش دەکەوئیت ئەگەر یەکیک لە دایک یان باوک Gene ی تیکچوو(نەساغ) بگوازئیتەوھ بۆ منال. ھەرچەندە یەکیک لەم دایک و باوکە کە Gene ی ناساغان ھەیە خۆشیان نەخۆشن. لە جۆری نەخۆشییەکانی ویراسی Recessief واتا بە پئچەوانە Gene ی سووکتەر ، منالەکە نەخۆشییەک دەگرنئیت تەنیا ئەگەر ھەردوو لە دایک و باوکە کە ھەلگری 'گواستنەوھیان' ھەبئیت لە Gene ی گۆراو(تیکچوو) دا. لەم حالەتەدا دایک و باوکە کە نەخۆش نین

Dominant Genetic

نموونه: گورچيله كان كيسه يان ههيه به تاييفه يي
* يه كيك له داىك يان باوك نه خوښييه كه ي ههيه؛ 50% نه گهري ههيه كه مناله كهش نه خوښييه كه بگريټ.

Recessief Genetic

نموونه: Infantiele kidney cysts
* ههردوو داىك و باوكه كه هه لگري' گواستنه وهن؛ 25% نه گهري ههيه كه مناله كه نه خوښييه كه بگريټه وه.

گورچيله كانى كه كيسه يان لى درووست ده بيت نه وانه نه خوښييه كى به ده سه لاتي تاييفه ييه و اتا . Dominant

هه ر منالتيك نه گهري 50% ههيه نه گهري يه كيك له داىك يان باوك نه خوښي كيسه ي گورچيله كانى هه بيت.

شيوه و خيراىي كه كيسه كان گه و ره ده بن و زياد ده كهن نه وه له كه سيكه وه تا كه سيكى تر زور جياوازه. نه و ته مه نه يي كه گورچيله كان كاره كه يان به ته و اوى له ده ست بدن به م هوييه وه زور جياوازه: هه نديك جار زور له گه نجيدا، نيوان سي يان چل سال، زياتر له نيوان په نجا و شه ست سالدا، هه نديك جار زور درهنگ، له سهرووى حه فتا سال. پيشبيني نه خوښي كيسه ي گورچيله كان هي Dominant ئاسان نيه.

Infantiele kidney cysts نه خوښييه كى سووكى Recessief ويرا سييه. مناله كه ته نيا نه و كاته نه خوښ ده بيت كه داىك و باوك هردوو يان هه لگري Gene ي گوراو- تي كچوو بن. نه گهري كه مناله كه نه و نه خوښييه بگريټه وه 25% دايه. نه گهري ته نيا يه كيك له داىك يان باوك "هه لگر" بيت، مناله كه نه خوښييه كه ناگريټه وه، به لام مناله كهش هه ر نه بيته "هه لگر".
نه گهري نه و كه سانه ي كه منال يان ههيه و نه و نه خوښييه Recessieve ههيه با شتر وايه ليكولينه وه- توټيڙينه وه ي ويرا سي بۇ بگريټ. پزيشك ده توانيټ ورده كار ييه كانى نه و نه جمانه روون بكا ته وه.

چاره سهري

چاره سهري بنه پره تي كيسه كانى گورچيله نيه.
به لام ده تواندريټ هه نديك له كيشه كان و نيشانه كانى چاره سهري بگريټ وه كو: به رزي په ستانى خو ين و چلكگرتنى ريگا كانى ميزرؤ و زيان گه يشتن به گورچيله كان سنووردار بگريټ- كه متر بگريټه وه.
به م شيوه يه به رگري له پيشكه و تنى نه خوښييه كه ده كريټ.
له جوړى نه خوښي كيسه كانى گورچيله ي تاييفه يي نه خوښييه كه تا ته مه ني كه م يان زياد شه ست سال ده كريټ له ژير كو نترول دايټ، به لام دوواى نه بيت چاره سهرييه كه به يه كيك له ته كنيكه كانى Dialyse & transplantation و اتا

كارى گورچيله وه ربگيردريټ به ناميري گورچيله ي ده سترد يان گوړيني گورچيله خو ي بۇ چاره سهري بنه پره تي.

ئەم ھەنگاوانە ھەروەھا بۇ نەخۆشى Medullair cysteuzе degeneration گرنگن. بەداخەوہ لە ئەو جۆرەیدا وەرگرتنى كارى گورچيلەكان زووتر و زياتر زەروورە.

لېكۆلېنەوہ و تويژينەوہ

بە لېكۆلېنەوہ بە تەكنىكى Echo دەتواندريت كېسەى گورچيلەكان ھى ناييفەيى لە تەمەنى گەنجيدا بدۆزريتەوہ.

ئەوہ ھەندىك ئاسانكارى بە پزىشك دەدات لە ئەم پووانگەوہ پزىشك دەتوانيت زووتر دەست بە چارەسەرى بكات.

ئەنجامى ئەم لېكۆلېنەوہيە بە راستى خالىكى نەرىنى ھەيە چۆنكە بە گويزەى ئەنجامى echo يەكە ناتواندريت دەستنيشان بكرت كەى و چ زەمانىك نازار و كيشەكان پوو دەدەن(چۆن لە قۇناغى سەرەتاييدا كيشەيەكى وايان پيوە ديار نيە)، ئىنجا بۇ نەخۆشەكە دلگرانى پەيدا دەبيت(خەم) كە ئەو دەزانيت كە لە داھاتوودا ، دبیت چاوەروانى كيشە و نازار بيت!

سەرچاوەكان:

drs. Luc De Vries & drs. Sandra Schrooyen U en Uw Gezondheid نووسىنى

www.nierstichting.nl

www.wikipedia.nl

gulala pshdery

Nederland

July 14, 2007

Goli-67@hotmail.com